PUCPR
GRUPO MARISTA

PONTIFÍCIA UNIVERSIDADE CATÓLICA DO PARANÁ
PROCESSO SELETIVO – EDITAL N.º 14/2018
PROVA OBJETIVA

RESIDÊNCIA MÉDICA – HUC/HMSB

---

14 DE NOVEMBRO DE 2018

PRÉ-REQUISITO EM CIRURGIA GERAL

LEIA ATENTAMENTE AS INFORMAÇÕES E INSTRUÇÕES ABAIXO:

1. Esta **PROVA** contém 40 questões numeradas de 01 a 40, sendo que cada uma equivale a 2,5 pontos. As questões numeradas de 01 a 30 apresentam 5 opções identificadas pelas letras **A**, **B**, **C**, **D** e **E.** Apenas uma responde corretamente à questão. As questões numeradas de 31 a 40 são questões de verdadeiro ou falso e se referem aos casos clínicos apresentados. Para essas questões marque no **CARTÃO-RESPOSTA**, no espaço correspondente o código **V,** caso julgue o item VERDADEIRO/CORRETO, ou o código **F,** caso julgue o item FALSO/INCORRETO.
2. Confira se a sua **PROVA** contém a quantidade de questões correta e se corresponde à sua **ESPECIALIDADE**. Em caso negativo, comunique imediatamente ao fiscal de sala para a substituição da prova.
3. Verifique, no **CARTÃO-RESPOSTA**, se os seus dados estão registrados corretamente. Caso encontre alguma divergência, informe imediatamente ao fiscal de sala.
4. Após a conferência do **CARTÃO-RESPOSTA**, assine seu nome no local indicado.
5. Para as marcações do **CARTÃO-RESPOSTA**, utilize apenas caneta esferográfica, com ponta grossa e tinta **preta**.
6. Para o preenchimento do **CARTÃO-RESPOSTA:**
   a. Para cada questão, preencher apenas uma resposta.
   b. Preencha totalmente o espaço compreendido no retângulo correspondente à opção escolhida para resposta. A marcação em mais de uma opção anula a questão, mesmo que uma das respostas esteja correta.

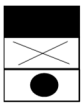

Preenchimento correto;
Preenchimento incorreto;
Preenchimento incorreto.

7. O tempo disponível para esta prova é de 03 (três) horas, com início às 14 horas e término às 17 horas.
8. Você poderá deixar o local de prova somente após as 15 horas.
9. O caderno de **PROVA NÃO** poderá ser levado pelo candidato.
10. Você poderá ser eliminado da **PROVA**, a qualquer tempo, no caso de:
    a. ausentar-se da sala sem o acompanhamento do fiscal;
    b. ausentar-se do local de provas antes de decorrida 1 (uma) hora do início da **PROVA**;
    c. ausentar-se da sala de provas levando **CARTÃO-RESPOSTA** da Prova Objetiva e/ou caderno de **PROVA**;
    d. ser surpreendido, durante a realização da **PROVA**, em comunicação com outras pessoas ou utilizando-se de livro ou qualquer material não permitido;
    e. fazer uso de qualquer tipo de aparelho eletrônico ou de comunicação, bem como protetores auriculares sem a permissão da Comissão;
    f. perturbar, de qualquer modo, a ordem dos trabalhos, incorrendo em comportamento indevido;
    g. não cumprir com o disposto no edital do Exame.

✂----------

RESPOSTAS									
1.	2.	3.	4.	5.	6.	7.	8.	9.	10.
11.	12.	13.	14.	15.	16.	17.	18.	19.	20.
21.	22.	23.	24.	25.	26.	27.	28.	29.	30.
31.	32.	33.	34.	35.	36.	37.	38.	39.	40.

EM BRANCO

1. Quanto a *small for size syndrome* (SFSS), assinale a alternativa **CORRETA**:

A) Trata-se de uma complicação após trauma abdominal onde há síndrome compartimental.
B) É uma complicação após ressecções hepáticas extensas onde a volumetria hepática pré-operatória diminui a chance de sua ocorrência.
C) E presente na maioria dos casos de transplantes renais intervivos.
D) Relaciona-se com a correção de hérnias ventrais.
E) É um distúrbio pancreático após ressecções totais deste órgão.

2. Para a correlação da dosagem de B-HCG e dos achados sonográficos com o diagnóstico mais provável, assinale a alternativa **CORRETA**:

ALTERAÇÃO DE GABARITO DA LETRA 'C' PARA A LETRA 'B'

A) B-HCG < 1.000 mUI/ml com [illegible]nal intra-útero e anexos sem alterações, diagnóstico provável: gravidez normal.
B) B-HCG > 2.000 mUI/ml sem saco ge[illegible]-útero com cisto complexo anexial, diagnóstico provável: gravidez ectópica.
C) B-HCG > 2.000 mUI/ml sem saco gestacional [illegible]nexos sem alterações, diagnóstico provável: aborto.
D) B-HCG > 2.000 mUI/ml com espessamento endo[illegible]e imagem de embrião com vesícula vitelina anexial, diagnóstico provável: gravidez normal.
E) B-HCG > 1.000 mUI/ml com imagem de vesícula vitelina [illegible]o e cisto simples anexial, diagnóstico provável: aborto.

3. Relativo a peritoniostomias no abdome agudo não traumático, assinale a alternativa **CORRETA**:

A) É largamente utilizada como alternativa para abdomens com contaminação grosseira, mesmo o paciente mantendo estabilidade hemodinâmica e sem nenhum sinal de hipertensão intra-abdominal.
B) Instabilidade hemodinâmica e indicação formal de peritoniostomia para estes pacientes.
C) Reconstrução em 2 tempos obrigatoriamente incorrerá em curativo a vácuo.
D) A fistula enteroatmosferica decorrente da exposição de alças ao meio externo e uma complicação de pouca morbidade e fácil manejo.
E) Opta-se sempre que possível pela resolução primária da etiologia abdominal, reservando a peritoniostomia somente para aqueles casos em que se identificam sinais de hipertensão intra-abdominal.

Leia o texto para responder as questões 4 e 5.

Israel 34 anos, vítima de múltiplos FAFs, é atendido na emergência de acordo com os critérios do ATLS:
A: VA IOT (intubação orotraqueal) com controle cervical;
B: MV positivo bilateralmente audível, percussão som claro pulmonar bilateralmente, BCNF rítmicas taquicardicas sem sopro;
C: palidez cutâneo mucosa +++ - IV, PA= 75mmHg, p=145 bpm femoral somente, pelve estável; G=3 em IOT. Exposição com orifícios de arma de fogo, entradas em HCD sem orifício de saída, flanco Esquerdo saindo paravertebral esquerda, transfixante em membro superior esquerdo (terço médio do braço) com hematoma de moderado volume.

4. Sobre o caso clínico exposto, assinale a alternativa **CORRETA**:

A) Esse paciente poderá realizar exames de imagem após a reposição inicial volêmica de 2000ml, sem aguardar reavaliação.
B) O paciente tem indicação formal de laparotomia mediana para a resolução do sangramento e de todas as lesões em um primeiro tempo.
C) A balística é indispensável na avaliação pré-operatória desse paciente e deve ser obrigatoriamente realizada.
D) O controle de danos está indicado desde o momento da chegada do paciente na sala de emergência, dados os sinais claros de choque hipovolêmico e suspeita de lesão vascular abdominal.
E) A cirurgia poderá se delongar o tempo necessário para que os reparos sejam todos realizados.

5. Sobre o caso clínico descrito na questão anterior, assinale a alternativa **CORRETA**:

A) A melhor maneira de acessar a cavidade abdominal é aspirando continuamente o sangue para então observar o local provável das lesões.
B) A Manobra de Mattox não está indicada nessa situação por baixa suspeita de lesão da aorta.
C) A correção de todas as lesões vasculares abdominais deve ser definitiva e poderá se prolongar o necessário para colocação de próteses estendendo além de 90 minutos sem prejudicar o paciente.
D) Deve-se realizar as anastomoses entéricas se houver necessidade neste mesmo tempo a fim de resolução completa da questão abdominal.
E) O acesso a cavidade deve ser rápido e compressas devem tamponar imediatamente os quatro quadrantes abdominais para então proceder a busca de lesões vasculares abdominais, com as manobras de Mattox e Cattel Brachtt respectivamente.

6. Em relação as síndromes neoplásicas familiares com carcinoma de adrenal, assinale a alternativa **INCORRETA**:

A) A síndrome de Li Fraumeni traz como lesões associadas ao carcinoma de adrenal, tumores de mama, sarcomas de partes moles, tumores cerebrais, osteossarcoma e leucemia.
B) A síndrome neoplasia endócrina múltipla tipo 1 é autossômica recessiva e associada a tumores de paratireoide, pâncreas endócrino, duodeno e hipófise anterior, além do carcinoma de adrenal.
C) A síndrome de Carney cursa com mixomas e pigmentação cutânea, além do carcinoma adrenal.
D) A síndrome de Beckwith-Wiedemann é autossômica dominante e relacionada a tumor de Wilms, hepatoblastoma e rabdomiossarcoma, além do carcinoma adrenal.
E) A sintomatologia do tumor de adrenal cursa geralmente com sintomas de hiperprodução hormonal desta glândula.

7. Devemos retardar uma cirurgia devido ao risco de complicações cardíacas durante o procedimento, em pacientes com:

A) Pressão diastólica de 120 mmHg.
B) Pressão diastólica de 105 mmHg.
C) Pressão sistólica de 170 mmHg.
D) Pressão sistólica de 145 mmHg.
E) Pressão diastólica de 40 mmHg.

Leia o texto para responder as questões 8 e 9.

Rosângela, 40 anos, está sendo atendida em hospital nível 3 e apresenta há 3 dias, quadro de dor abdominal tipo cólica, em mesogastro, progressiva, com vômitos, diarréia no primeiro dia sem evacuações após. Relata episódios semelhantes com menor intensidade no mês anterior. HMP: colecistectomizada há 3 anos. Duas cesáreas. Nega uso de medicação continua. HMF: mãe e pai falecidos por causas cardíacas. CHV: ex-tabagista e etilista social. DUM: há 10 dias do início da dor. Exame físico: bom estado geral, eupnéica, anictérica, acianótica, afebril.
DV: FC= 88 bpm, PA: 125-65 mmHg; FR= 18 rpm.
Exame Físico segmentar: CP, Tórax e MMSS e II: sp
Abdome: plano, flácido, doloroso a palpação profunda em mesogastro, sem sinais de irritação peritoneal, RHA diminuídos difusamente.

8. Relativo ao caso clínico em questão, assinale a alternativa **CORRETA**:

A) Essa paciente tem indicação formal de cirurgia.
B) A radiografia de abdome agudo é o exame de imagem indicado para essa paciente.
C) Passar uma sonda nasogástrica e iniciar reposição volêmica devido aos episódios de vomito.
D) Há indicação de antibioticoterapia imediata para essa situação.
E) Devido à gravidade do quadro, deve-se iniciar medidas para sepse grave.

9. Sobre o caso clínico descrito na questão anterior, assinale a alternativa **CORRETA**:

A) Uma radiografia de abdômen agudo normal indica que não é necessário prosseguir com a investigação.
B) A cirurgia estará indicada se houver dilatação de alças jejunais e presença de liquido peritoneal livre maior do que 500ml no exame tomográfico.
C) A cirurgia estará indicada se o contraste hidrossolúvel via oral não atingir o colón nas primeiras 2 horas após a administração.
D) A cirurgia estará contraindicada na presença de pneumatose intestinal.
E) A tomografia demonstrando múltiplos pontos de aderência favorece a indicação de laparoscopia.

10. Relativo ao uso de enxertos na cirurgia plástica reconstrutiva, assinale a alternativa **CORRETA**:

A) Há sempre um pedículo vascular para suprir a demanda nutricional e de oxigênio.
B) Quanto menor a superfície de contato do enxerto com a área receptora, melhor a troca de oxigênio entre estes tecidos.
C) Em geral, os enxertos já estão completamente fixados a área receptora em uma (01) semana.
D) Os enxertos propiciam maior perda hidroeletrolítica no local da lesão onde são colocados.
E) O processo de integração dos enxertos demanda 3 fases: embebição plasmática, fase vascular e fase de neovascularização.

11. Sobre a cirurgia de abdominoplastia, assinale a alternativa **CORRETA**:

A) Pacientes previamente hígidos não apresentam contraindicação absoluta e pacientes diabéticos, com doenças pulmonares prévias ou tabagistas de longa data, são citados dentro das contraindicações relativas.
B) A abdominoplastia com lipoaspiração não está associada a um risco maior de tromboembolismo pulmonar.
C) A estenose umbilical é de difícil manejo e no pós-operatório não estão indicadas órteses.
D) Seromas são complicações raras e, em geral, de manejo não invasivo.
E) Por se tratar de cirurgia limpa-contaminada, a Infecção de ferida operatória é uma das complicações mais frequentes.

12. De acordo com a classificação linfonodal regional do estômago, ratificada em Kyoto (1995), os grupos de linfonodos ressecados na dissecção D2 para cura oncológica no câncer gástrico devem incluir:

A) infradiafragmáticos, periaorticos e hiato esofágico.
B) supra e infra pilóricos, paraesofágicos tórax médio e superfície anterior da cabeça do pâncreas.
C) raiz do mesentério, hiato aórtico e ao longo da artéria gástrica esquerda.
D) grupos cárdicos direito e esquerdo, pequena e grande curvatura, artéria hepática e tronco celíaco.
E) hilo pulmonar, ao longo da margem inferior da cabeça do pâncreas, ao longo dos vasos cólicos médios.

Leia o texto para responder as questões 13 e 14.

Eloir, 82 anos, apresenta-se com quadro de dor abdominal em fossa ilíaca esquerda com 3 dias de evolução, piora progressiva, diarreia no primeiro dia e depois ausência de evacuação, náuseas e fraqueza, além de anorexia. Refere histórico de constipação crônica, nega outras comorbidades. Dados vitais estáveis. Realizou tomografia de abdome total sem contraste que apresentou divertículos sigmoidianos com borramento de gordura pericolônica localizada, bem como, pequena coleção perisigmoidiana com 2 cm, sem outras coleções abdominais.

13. A classificação modificada de Hinchey para tomografia é:

A) Ia.
B) Ib.
C) II.
D) III.
E) IV.

14. Sobre a terapêutica do caso clínico descrito na questão anterior, assinale a alternativa **CORRETA**:

A) O tratamento de escolha é não cirúrgico com antibioticoterapia de acordo com a classificação tomográfica e a condição clínica da paciente.
B) A cirurgia de escolha é a colectomia esquerda com reconstrução primária sem estoma protetor.
C) A drenagem percutânea ecoguiada imediata é a melhor opção para a situação.
D) A cirurgia de escolha é a de Hartmann com reconstrução em segundo tempo.
E) A colectomia esquerda com reconstrução primária e confecção de ileostomia protetora é a melhor opção para a situação.

15. Elizete, 35 anos, chega ao serviço de emergência ortopédica com quadro de dor em ombro esquerdo e fraqueza com 12 horas de evolução. Refere urina escura no último dia e desconforto abdominal progressivo há 2 semanas. Ao exame físico, palidez +++ em 4, dispneica, afebril, acianótica, agitada. Dados vitais: FC= 135 bpm, pulso filiforme, PA= 85-70mmHg, FR= 28 rpm; C-P: palidez +++ em 4. CPP: sp BCNF taquicardicas sem sopro; Abdome: distendido, pouco doloroso a palpação com irritação peritoneal em andar inferior, RHA diminuídos. MMSS: manobras para avaliação da cintura escapular negativas para síndrome do impacto ou manguito rotador. MMII: sp.

Observe as afirmativas sobre o caso clínico apresentado:

I. A paciente apresenta quadro de choque hipovolêmico e a hipótese de gravidez ectópica ou cisto de ovário hemorrágico roto deve ser considerada.
II. A paciente apresenta sinal de Lafont.
III. As radiografias de ombro, em frente, axilar e em perfil de Neer e a Ressonância Magnética do Ombro são imprescindíveis para o diagnóstico dessa paciente.
IV. Uma boa estratégia é prescrever anti-inflamatório não hormonal e liberar a paciente para realizar exames laboratoriais posteriormente.

Assinale a alternativa **CORRETA**:

A) Apenas I, II e III estão corretas.
B) Apenas I e III estão corretas.
C) Apenas I e II estão corretas.
D) Apenas II, III e IV estão corretas.
E) Apenas II e III estão corretas.

16. Jorge, 55 anos, apresenta lesão sólida hipovascular na cabeça do pâncreas medindo 3 cm, envolvendo menos de 180° da veia mesentérica superior, sem linfonodomegalias ou outras lesões no estadiamento toracoabdominal. Trata-se de lesão

ALTERAÇÃO DE GABARITO DA LETRA 'E' PARA A LETRA 'D'

A) irressecável necessitando tratamento paliativo cirúrgico.
B) irressecável necessitando tratamento paliativo.
C) irressecável necessitando tratamento neoadjuvante quimioterápico exclusivo.
D) com ressecabilidade plena para tratamento cirúrgico.
E) com ressecabilidade limítrofe passível de tentativa de tratamento cirúrgico curativo.

17. A medida mais eficaz na prevenção de hematomas após cirurgia de hérnia inguinal é:

A) Curativo compressivo já no centro cirúrgico.
B) Hemostasia rigorosa no transoperatório.
C) Uso de funda.
D) Uso de Gelo local.
E) Retardar anticoagulação profilática.

18. Orlando, 88 anos, internado em UTI há 4 dias para tratamento de fibrilação atrial de alta resposta, evolui com quadro súbito de dor abdominal, distensão e hipotensão refrataria a reposição volêmica inicial. Fez angiotomografia de abdome que demonstrou ausência de falhas de enchimento ao longo dos vasos mesentéricos, sem sinal de obstrução franca, pneumatose intestinal e ausência de pneumoperitonio. A hipótese diagnóstica mais plausível é:

A) isquemia mesentérica embólica.
B) isquemia mesentérica por trombose venosa.
C) isquemia mesentérica sem sofrimento de alças.
D) isquemia mesentérica não oclusiva.
E) ulcera perfurada bloqueada.

19. Sobre as complicações mais frequentes da cirurgia bariátrica, assinale a alternativa **CORRETA**:

A) A ausência de sinais de peritonite na vigência de dor abdominal e taquicardia exclui complicação abdominal nesses pacientes.
B) A radiografia simples de abdome pode sanar a maioria das dúvidas diagnosticas nos casos de suspeita de fistula gástrica ou da gastroenteroanastomose.
C) A radiografia de tórax e a gasometria definem o diagnóstico de tromboembolismo pulmonar.
D) A atelectasia raramente é causa de febre no pós-operatório.
E) Fistula gástrica ou da gastroenteroanastomose e tromboembolismo pulmonar são as duas mais frequentes complicações com taxa de mortalidade de 0,5%.

20. Para o pâncreas exócrino transplantado em fossa ilíaca direita, a melhor drenagem é:

A) entérica (anastomose duodeno – ileal).
B) entérica (anastomose duodeno- colonica D).
C) entérica (anastomose duodeno- colonica E).
D) entérica (anastomose duodeno-duodenal).
E) vesical (anastomose duodeno-vesical).

21. Em relação aos tumores submucosos do esôfago, assinale a alternativa **CORRETA**:

A) A maioria das lesões causa disfagia intensa e desconforto torácico, principal queixa para o diagnóstico.
B) As lesões menores que 3 cm, mesmo assintomáticas, devem ser submetidas a ressecção endoscópica ou cirúrgica devido ao rápido crescimento.
C) O leiomioma é o tumor benigno mais comum.
D) Esse tipo de lesão, mesmo quando ulcerada, dificilmente sugere transformação maligna.
E) As lesões intraparietais maiores que 3 cm devem ser tratadas sempre com esofagectomia.

22. Em relação ao reparo aberto de Graham para o tratamento de úlceras perfuradas, é possível afirmar que:

A) É necessário suturar a úlcera sempre antes da omentoplastia.
B) Em geral, a perfuração ocorre ao longo da parede anterior do duodeno e mesmo que a perfuração ocorra em um sítio diferente, não há necessidade de explorar outros sítios.
C) A omentoplastia é opcional e reservada para casos em que não seja possível suturar de forma adequada a perfuração.
D) Em geral, colocam-se três ou quatro linhas de suturas absorvíveis ao longo do defeito, devendo a linha de sutura iniciar e terminar a uma distância de 0, 5 cm em relação aos ápices da perfuração.
E) É preciso ter o cuidado de amarrar os fios alocados ao longo da perfuração antes da omentoplastia.

23. É considerada contraindicação absoluta para a dissecção cervical completa:

A) Fixação tumoral na artéria carótida interna.
B) Doença localmente avançada na base do pescoço, próximo a abertura superior do tórax.
C) Invasão periostal da base do crânio.
D) Carcinoma de cabeça e pescoço localmente avançado demonstrado clinicamente pela presença de doença linfonodal, por imagens pré-operatórias ou por biópsia de linfonodo sentinela.
E) Disseminação de metástases dérmicas.

24. Qual a melhor conduta frente a um paciente pediátrico com quadro gripal e febre de 38 º no quarto mês pós esplenectomia?

A) Realizar imediatamente US abdominal para descartar abcesso esplênico.
B) Internar o paciente e iniciar pulsoterapia com corticoide.
C) É comum a presença de febre nesta população, portanto deve ser orientado aos pais iniciar antitérmicos até resolução espontânea do quadro.
D) Iniciar antibioticoterapia com penicilina caso o rx de tórax esteja normal.
E) Videolaparoscopia diagnóstica.

25. Ivonilde, 47 anos, previamente internada por 3 semanas devido a quadro de pancreatite aguda grave (Balthazar E), retorna ao hospital, 7 dias após a alta, com quadro de dor abdominal súbita, com 6 horas de evolução, fraqueza, palidez, sudorese e taquicardia. Na chegada, apresenta-se com estado geral regular, dispneica, acianótica, ictérica + |4, subfebril, agitada. Dados vitais: FC= 125 bpm; PA= 95/55 mmHg, FR= 30 rpm; T= 37,9° C. Exame físico segmentar: CP: desidratação de mucosas e ictéricia de escleras; CPP: MV + diminuído em base E, percussão submaciça nesta região; BCNF taquicardicas sem sopros; Abdome: globoso, distendido, doloroso a palpação em HCE e flanco E com sinais de irritação peritoneal nesses mesmos quadrantes abdominais. Nenhuma medida inicial foi tomada até o momento de sua avaliação. De acordo com essas informações, assinale a alternativa **CORRETA**:

A) a hipótese de complicação e pancreatite aguda como pseudocisto roto, infectado ou não, deve ser cogitada.
B) a hipótese de ulcera perfurada pode ser descartada de imediato.
C) a primeira hipótese diagnóstica é a erosão vascular dentro de um pseudocisto tornando-o hemorrágico.
D) pode-se afirmar que essa paciente encontra-se em choque séptico.
E) a laparotomia exploratória, sem nenhuma medida inicial ou exame complementar, está indicada para finalizar o diagnóstico.

Leia o texto para responder as questões 26, 27 e 28.

Irineu, 66 anos, deu entrada com ferimento por arma branca em epigástrio há cerca de 20 minutos, veio trazido pelos bombeiros com cateter de 0s a 10 l/min, dois acessos venosos calibrosos e com volume inicial estimado em 1500ml, apresentando os seguinte exame clínico: Palidez cutâneo mucosa , MV presente e simétrico bilateralmente, pulsos finos, filiformes, FC= 120 bpm, PA= 100/30, FR = 24 ipm, Glasgow 15, porém com bastante agitação psicomotora. Nota-se presença de lesão penetrante linear em epigástrio, com pouco sangramento externo, sendo abdome doloroso a palpação e o paciente pouco colaborativo.

26. Em relação ao caso clínico apresentado, assinale a alternativa **CORRETA**:

A) Estima-se que houve perda menor do que 30 % da volemia do paciente.
B) Devido a localização do ferimento e ao exame físico, com segurança pode-se descartar lesão torácica.
C) Em geral, uma pequena lesão parietal não gera grandes lesões intra-abdominais.
D) É obrigatória a radiografia de tórax antes de submeter esse paciente a laparotomia.
E) Há indicação de laparotomia imediata, não sendo obrigatório qualquer exame de imagem pré-operatório.

27. Em relação ao caso clínico exposto na questão anterior, durante a laparotomia exploradora verificou-se grande quantidade de sangue livre em cavidade, vindo de vasos do mesentério, lesão extensa em cólon transverso, comprometendo cerca de 50% de sua circunferência e duas lesões lineares em intestino delgado, com contaminação grosseira da cavidade. O sangramento foi rapidamente controlado e o paciente recebeu 4 concentrados de hemácias durante o procedimento. Assinale a alternativa **CORRETA**:

A) Pode-se dizer que houve uma lesão grau IV de cólon.
B) O paciente preenche critérios suficientes para candidatá-lo a uma ostomia.
C) A presença de choque hipovolêmico não altera a conduta cirúrgica, que deve ser universal.
D) A idade, nesse caso, não pode ser considerada como fator de risco para complicações pós-operatórias, pois trata-se de trauma penetrante.
E) O reparo primário seguido de drenagem da cavidade é a melhor opção para esse paciente.

28. Em relação a ostomia que pode ser indicada pela equipe cirúrgica, assinale a alternativa **CORRETA**:

A) A melhor opção é a ressecção com colostomia terminal proximal e fístula mucosa, de preferência fixados em pontos opostos na parede abdominal.
B) Em caso de sutura primária da lesão seguida de ostomia proximal, a colostomia apresenta inúmeras vantagens em relação a ileostomia.
C) Uma das opções é apenas exteriorizar a lesão em forma de colostomia em alça, procedimento muito utilizado durante a segunda guerra mundial.
D) A técnica de exteriorização do reparo (sutura) é uma técnica híbrida que não oferece desvantagens.
E) O tempo mínimo para o fechamento das ostomias é de 6 meses.

29. Em relação ao seguimento ou vigilância dos pacientes após o rastreamento inicial de câncer de pâncreas, o grupo CAPS (*International Cancer of the Pancreas Screening Consortium)* recomenda alternar a Ultrassonografia endoscópica (USGE) e a ressonância magnética com colangioressonância (RM). De acordo com as recomendações do grupo CAPS, se o primeiro exame de imagem

A) for normal, deve ser repetido em 24 meses.
B) constatar uma lesão cística sem estigmas de alto risco, deve ser repetido em 18 meses.
C) demonstrar estenose indeterminada do ducto pancreático principal, deve ser repetido em 6 meses.
D) for normal, deve ser repetido em 12 meses.
E) constatar lesão sólida indeterminada, deve ser repetido em 6 meses, caso não haja opção pela cirurgia iminente.

30. Os tumores neuroendócrinos esofágicos (TNEs),

A) são as lesões subepiteliais esofágicas mais frequentes e sua classificação baseia-se no índice mitótico e no índice do marcador CD117. Assim como os GISTs (tumores gastrointestinais estromais), os TNEs podem apresentar metástases, sejam linfáticas ou hematogênicas
B) podem ser divididos em secretores e não secretores e independente da sua divisão produzem sempre a síndrome carcinoide.
C) são extremamente raros no esôfago e sua classificação baseia-se no índice mitótico e no índice do marcador KI67. Os TNEs podem originar metástase apenas pela via hematogênica.

D) são originários das células de Cajal, conhecidas como "marca-passos" do trato gastrointestinal e expressam na sua superfície os genes CD117 e CD34.

E) são extremamente raros no esôfago e sua classificação baseia-se no índice mitótico e no índice do marcador KI67. Assim como os GISTs (tumores gastrointestinais estromais), os TNEs podem apresentar metástases, linfáticas ou hematogênicas.

CASO CLÍNICO 1

Alceu, 18 anos, recém-alistado nas Forças Armadas, procura o serviço de pronto-atendimento numa sexta-feira por apresentar sangramento vivo, em caráter intermitente, há duas semanas. Relata que sente fraqueza, dispneia e tontura, o que o tem prejudicado nas atividades diárias do quartel. Ao exame físico o paciente apresenta-se pálido e taquicárdico (110 bpm). Após resultado inicial do hemograma que mostrou, hematócrito de 7,6, volume corpuscular de 21 e plaquetas 85 mil, o paciente foi internado durante o final de semana para investigação. O coagulograma e os demais exames laboratoriais tiveram valores normais e a tomografia abdominal não mostrou alterações. Na segunda-feira pela manhã, foram realizadas endoscopia e colonoscopia (exame de 20 cm do íleo terminal) sem quaisquer alterações, além da presença de vestígios de sangue na colonoscopia.

Em relação ao caso clínico apresentado, assinale **V** para as afirmativas verdadeiras e **F** para as falsas:

31. (**V**) Deve-se considerar como principal hipótese divertículo de Meckel em posição mais proximal ao qual alcançou o colonoscópio.

32. (**F**) Deve-se pensar em disfunção plaquetária como principal hipótese, uma vez que não foram encontradas outras causas para a hemorragia.

33. (**F**) A melhor estratégia neste momento é programar uma arteriografia.

34. (**V**) A cintilografia com hemácias marcadas é um dos melhores exames para o diagnóstico desse paciente, mesmo que possa não localizar com precisão o foco da hemorragia.

35. (**V**) A cápsula endoscópica, enteroscopia tradicional ou com balão podem localizar com mais precisão a origem do sangramento.

CASO CLÍNICO 2

Moisés, 55 anos, militar aposentado, foi encaminhado do ambulatório da Urologia ao serviço de Cirurgia Geral por diagnóstico de hérnia incisional. Faz acompanhamento há um ano, após ter sido submetido a prostatectomia radical, apresentando incontinência urinária como sequela. Na anamnese relata que há 8 meses, notou a presença de abaulamento sob a cicatriz cirúrgica, que vem aumentando gradativamente de tamanho e que no momento está com dificuldade para realizar atividades básicas do cotidiano, como caminhar. Refere que há 06 meses não consegue higienizar a região genital (prepúcio), por não mais visualizá-la. Ao exame físico, constata-se obesidade (IMC 39), dispnéia aos pequenos esforços e presença de volumosa hérnia incisional em região supra-púbica, não redutível, com RHA (ruído hidroaéreo) presentes no colo herniário, que se estende até a bolsa escrotal, não sendo possível visualizar o pênis do paciente, apenas um orifício com gotejamento contínuo de urina. O diâmetro do anel herniário mede cerca de 15.

Em relação ao caso clínico apresentado, assinale **V** para as afirmativas verdadeiras e **F** para as falsas:

36. (**V**) A disfunção respiratória pode ser provocada pela hérnia volumosa com perda de domicílio devido a baixa pressão no abdome e diminuição da curvatura diafragmática.

37. (**V**) A utilização do pneumoperitônio progressivo tem por objetivo aumentar o volume da cavidade abdominal, para permitir o retorno as vísceras ao seu habitat sem dificuldades bem como facilitar a sutura do anel herniário.

38. (**F**) Recomenda-se uma avaliação respiratória pré-operatória com espirometria, principalmente em pacientes idosos e com sinais de pneumopatia.

38 - ALTERAÇÃO DE GABARITO DE 'V' PARA 'F'

39. (**V**) Nesses casos, a fisioterapia pré-operatória é de grande valia, podendo-se reduzir as complicações pós-operatórias de 42 % para 12 %.

40. (**F**) Os tecidos usados no fechamento do anel herniário neste caso devem sempre ser do próprio paciente, evitando-se o uso de tela devido ao alto índice de rejeição e infecção.

EM BRANCO