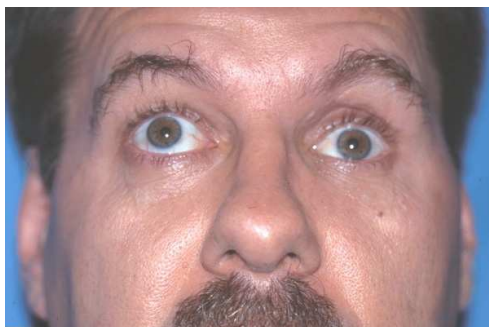


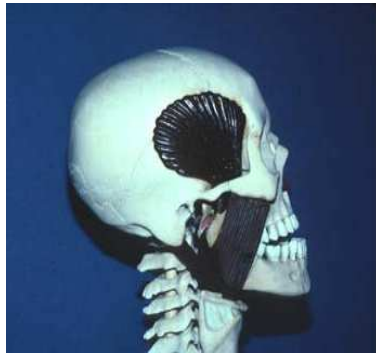GABARITO DE CIRURGIA CRANIOMAXILOFACIAL

QUESTÃO 1

A foto abaixo é mais sugestiva de:

- A. Proptose do olho direito.
- B. Estrabismo divergente do olho direito.
- C. Tumor orbitário direito.
- D. **Pinçamento do músculo reto inferior esquerdo.**
- E. Lesão do sexto par craniano esquerdo.

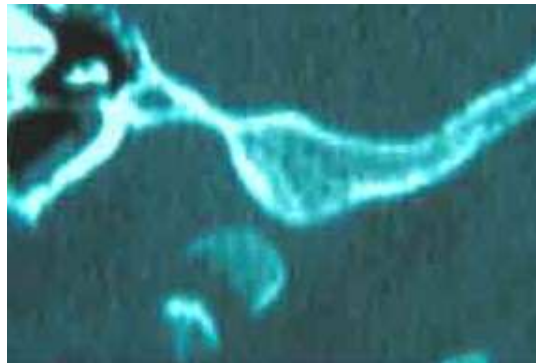




QUESTÃO 2

A foto acima mostra deslocamento ósseo do fragmento proximal decorrente da ação do músculo:

- A. Pterigoideo medial direito.
- B. Pterigoideo lateral esquerdo.
- C. Pterigoideo medial esquerdo.
- D. Pterigoideo lateral direito.
- E. Todos os músculos acima.



QUESTÃO 3

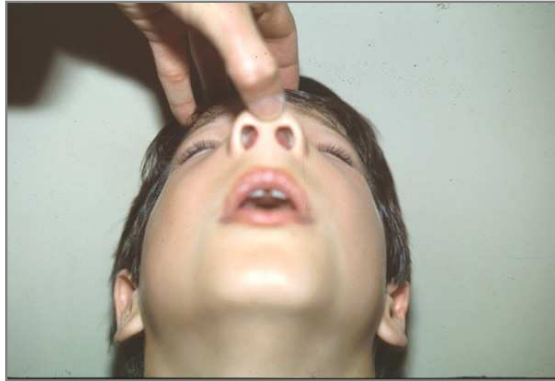
A foto acima é de uma tomografia computadorizada realizada em:

- A. Corte axial.
- B. Corte sagital.
- C. Corte coronal.
- D. Corte transversal.
- E. 3D.

QUESTÃO 4

A foto abaixo é mais compatível com:

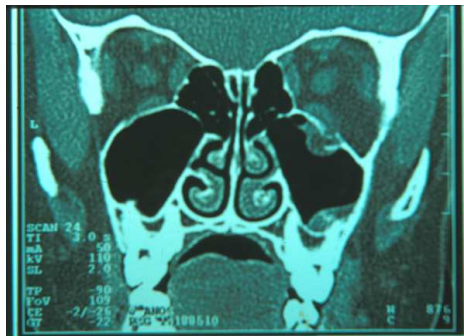- A. Fratura dos ossos nasais.
- B. Fratura do septonasal.
- C. Hematoma do septonasal.
- D. Fratura da maxila.
- E. Fratura alvéolo dentária.



QUESTÃO 5

A imagem tomográfica abaixo é compatível com:

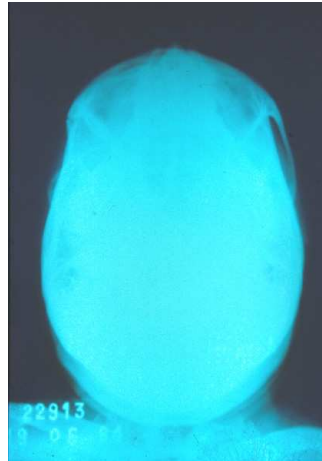
- A. Fratura da lâmina papirácea esquerda.
- B. Fratura *blow out* esquerda.
- C. Fratura *blow out medial* esquerda.
- D. Pinçamento do músculo reto inferior esquerdo.
- E. Cisto de retenção do seio maxilar esquerdo.



QUESTÃO 6

Em relação ao Rx abaixo é **CORRETO** afirmar:

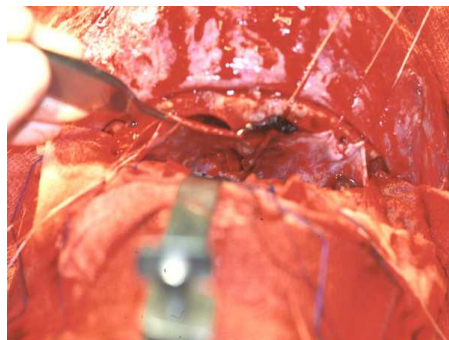
- A. Incidência em *Hirtz*.
- B. Está totalmente em desuso.
- C. Não está indicado para trauma facial.
- D. Incidência em *Caldwell*.
- E. É uma planigrafia.



QUESTÃO 7

A foto do procedimento cirúrgico abaixo mostra:

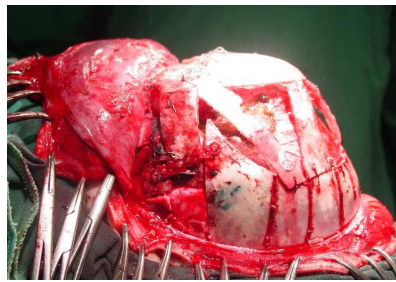
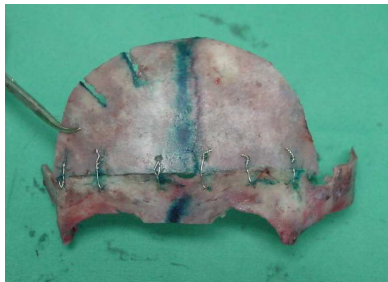- A. Fratura do teto orbitário.
- B. Fratura do osso frontal.
- C. Tumor craniofacial.
- D. Pinçamento do músculo reto superior.
- E. *Crista galli rodada*.



QUESTÃO 8

Em relação à fotografia do procedimento cirúrgico abaixo é **INCORRETO** afirmar:

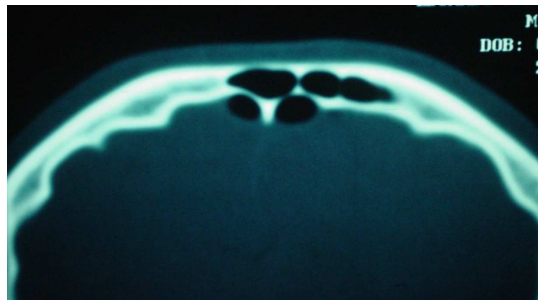
- A. Visa à correção de deformidade congênita craniofacial.
- B. Utiliza a denominada técnica *tongue in groove*.
- C. Utiliza a denominada *barra frontal*.
- D. Utiliza fixações internas semirrígidas.
- E. **É utilizada apenas em casos de turricefalia.**

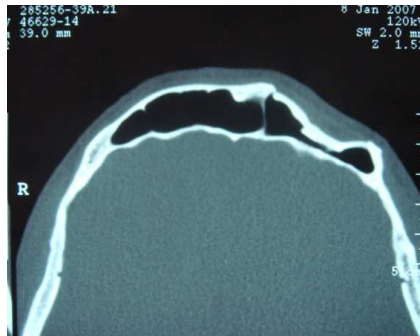

QUESTÃO 9

A foto da tomografia abaixo é compatível com:

- A. Seio frontal expandido.
- B. Corte tomográfico em coronal.
- C. **Pneumoencéfalo.**
- D. Fratura do seio frontal.
- E. Corte tomográfico em sagital.

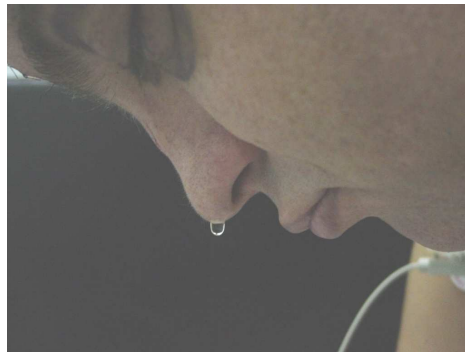




QUESTÃO 10

A foto da tomografia acima é mais sugestiva de:

- A. Sequela de fratura da parede anterior do seio frontal à esquerda.
- B. Fratura recente da parede anterior do seio frontal à esquerda.
- C. Sequela de fratura da parede anterior do seio frontal à direita.
- D. Fratura recente da parede anterior do seio frontal à direita.
- E. Assimetria do seio frontal.



QUESTÃO 11

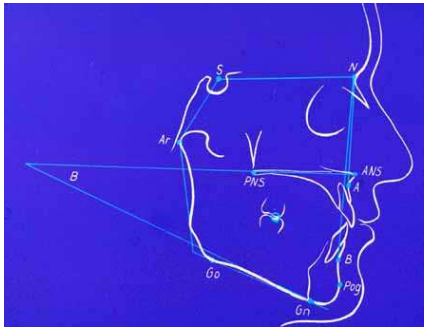A foto do paciente acima é mais sugestiva de:

- A. Secreção nasal aquosa.
- B. Rinossinusopatia aguda.
- C. Drenagem de cisto de retenção de seio paranasal.
- D. Fístula líquórica.
- E. Trauma nasal.

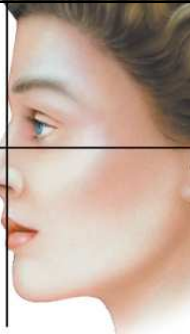
QUESTÃO 12

Em relação ao modelo e padrão de cefalometria, é **INCORRETO** afirmar:

- A. O ângulo B é formado pelo plano de *Frankfurt* e o plano basal mandibular.
- B. A medida S - N nos fornece o comprimento da base anterior do crânio.
- C. A medida Go - Gn deve ser igual à medida S-N.
- D. O ângulo SNA deve superar o SNB em aproximadamente dois graus.
- E. A medida ANS - PNS fornece o comprimento da maxila.



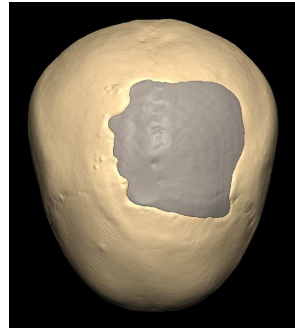
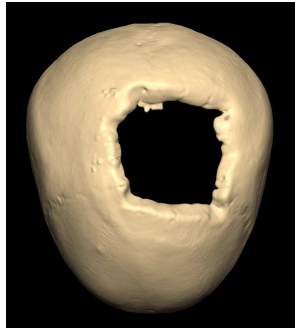
Natural horizontal
facial plane



QUESTÃO 13

Em relação às proporções e medidas faciais é **INCORRETO**:

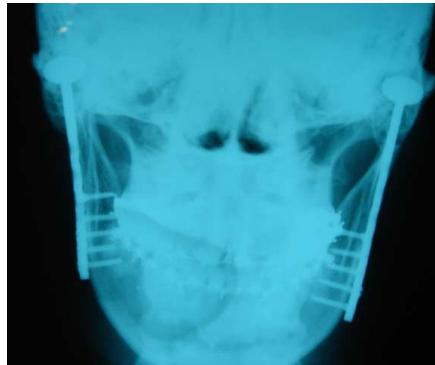
- A. O plano de *Frankfurt* é o plano horizontal natural.
- B. O mento deve ficar levemente posterior à linha vertical que passa pela glabella.
- C. O terço médio facial deve ser levemente menor que os terços superior e inferior.
- D. O lábio superior deve situar-se levemente à frente do inferior.
- E. A oclusão dentária também é importante no contexto facial.



QUESTÃO 14

As fotos dos modelos acima se referem mais precisamente a:

- A. Projeto em molde para estudo de falha óssea craniana.
- B. Projeto futurista de reconstrução de falha óssea craniana.
- C. Tumor ósseo com supressão da lesão em calota craniana.
- D. Imagens computadorizadas para mensuração de defeito da calota craniana.
- E. Prototipagem para reconstrução da calota craniana.



QUESTÃO 15

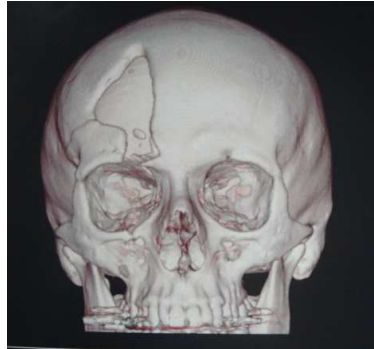
Em relação à fotografia do RX acima é **CORRETO** afirmar:

- A. Trata-se de montagem, pois não é possível substituir ambas as ATMs.
- B. É procedimento de rotina em casos de fraturas de ambas as ATMs.
- C. Não existem indicações para próteses bilaterais de ATMs.
- D. Próteses bilaterais de ATMs encontram-se apenas em estudos.
- E. Trata-se de procedimento de "resgate".

QUESTÃO 16

A foto da tomografia em 3D abaixo é indicativa de:

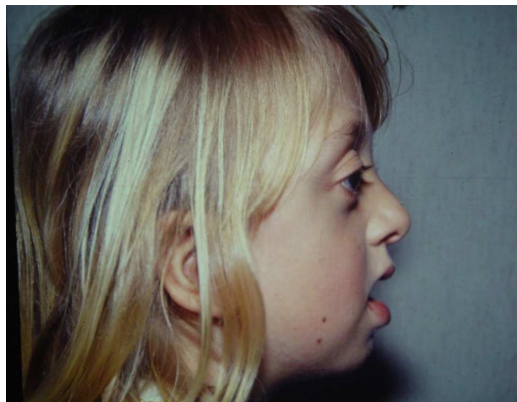- A. Fraturas do osso frontal.
- B. Fraturas do frontal e do teto da órbita.
- C. Fraturas do frontal e das paredes medial, lateral e teto da órbita.
- D. Fraturas do frontal e das paredes lateral, teto e soalho da órbita.**
- E. Fraturas nasotmoido orbitárias.



QUESTÃO 17

A fotografia abaixo é sugestiva de Síndrome de:

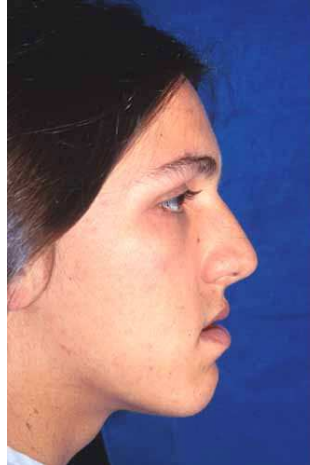- A. Down.
- B. Crouzon.**
- C. Appert.
- D. Turner.
- E. Treacher Collins.



QUESTÃO 18

A fotografia abaixo é mais compatível com um paciente com alteração esquelética que necessitará de correção cirúrgica em:

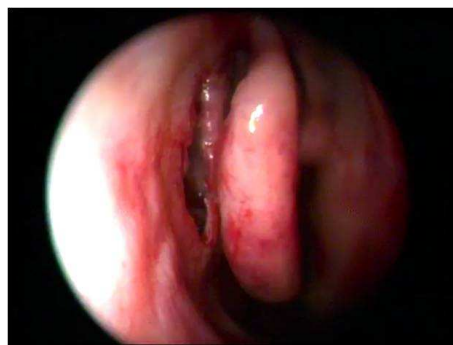
- A. Maxila.
- B. Mandíbula.
- C. Nariz.
- D. Órbitas.
- E. Língua.

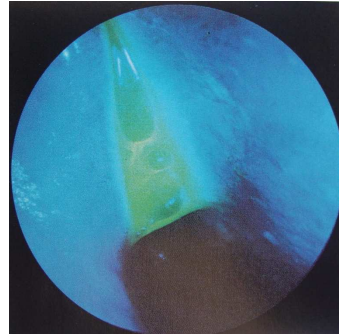
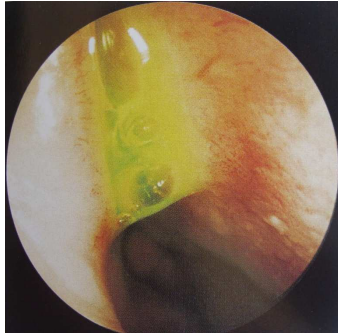

QUESTÃO 19

A foto da incisão abaixo permitirá principalmente acesso a tratamento cirúrgico videoassistido de fraturas:

- A. Do osso esfenóide.
- B. Do osso frontal.
- C. Da lâmina papirácea.
- D. Da *crista galli*.
- E. Dos ossos nasais.





QUESTÃO 20

Em relação às fotos do procedimento cirúrgico vídeoassistido acima é **INCORRETO** afirmar:

- A. Visa a tratar fístulas liquóricas nasais ou de seios paranasais.
- B. O seio frontal é o mais facilmente tratado com esse procedimento.
- C. Não é utilizado para fístulas liquóricas do osso temporal.
- D. O contraste utilizado é a fluoresceína.
- E. O filtro de cobalto é útil principalmente nas fístulas de baixo débito.