

GABARITO DE

ACESSO DIRETO

QUESTÃO 1

Caso clínico:

HMA- Menina com 9 anos de idade é trazida à consulta porque a mãe acha que não está crescendo. Estatura há 12 meses: 130 cm.

AM- Sem uso de medicação no momento.

AGO- Gestação sem intercorrências; peso: 3000g; estatura: 49cm

AMP- Crises de asma a partir de 2 anos, até 8 anos. Usou budesonida inalatória neste período.

AA- Alimentação adequada para idade.

AMF- Pais saudáveis: ele com 177 cm (P 50) e mãe com 168 cm (P 75).

Exame Físico:

Estatura: 133 cm (P 50); peso 33 kg (P 75); PA: 90 x 60 mmHg.

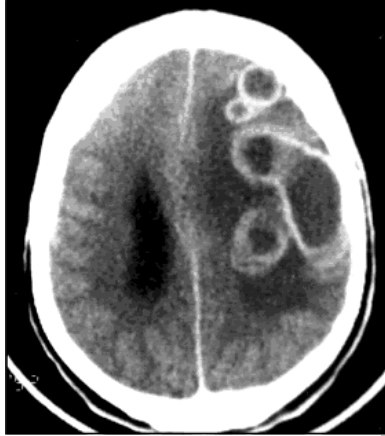Discreta palidez de pele e mucosas.

Exame segmentar: sem particularidades.

Telarca: Grau I e Pubarca: Grau I (Escala de *Tanner*).

QUESTÃO 3

Qual é o tratamento para a Infecção do Sistema Nervoso Central representada na figura abaixo?

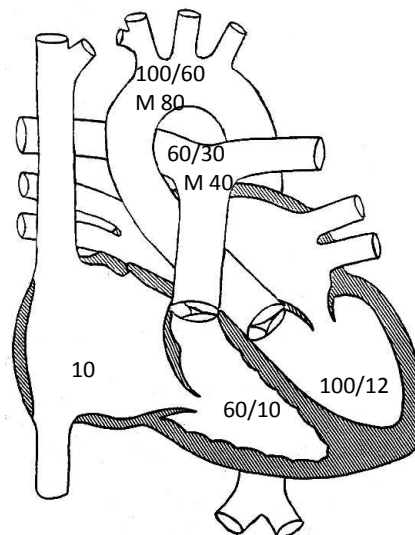


- A. Rifampicina, Isoniazida e Pirazinamida.
- B. Aciclovir.
- C. Sulfadiazina, Pirimetamina e Ácido Folínico.
- D. Anfotericina B.
- E. Albendazol e Corticoide.

QUESTÃO 4

Esta é a manometria de uma criança com 10 anos de idade, que foi encaminhada para avaliação cardiológica por cansaço aos esforços.

	Sist.	Diast	M
AD			10
VD	60	10	-
AP	60	30	40
VE	100	12	-
AO	100	60	80

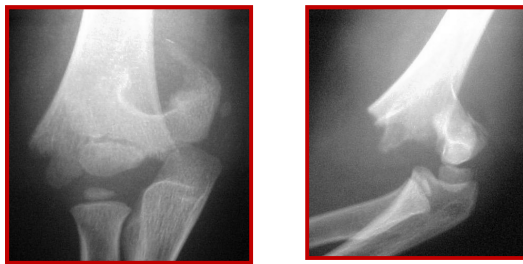

Qual é o diagnóstico mais provável?

- A. Comunicação interventricular.
- B. Comunicação interatrial.
- C. Hipertensão pulmonar.
- D. Estenose aórtica.
- E. Estenose mitral.

QUESTÃO 5

Paciente masculino, 7 anos. Queda de bicicleta há 30 minutos. Criança encontra-se em bom estado geral, sem outras lesões associadas.

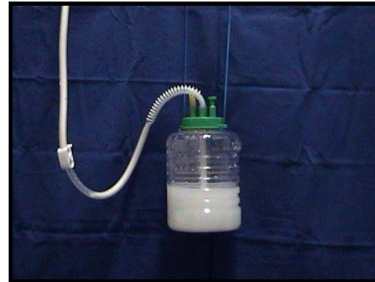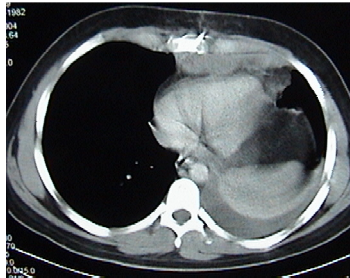


- A. São frequentes as lesões nervosas nestas fraturas, ocasionadas pela extremidade distal do fragmento proximal.
- B. A fratura deve ser tratada com redução fechada e gesso braquiopalmar.
- C. A secção da artéria braquial é comum e deve ser reparada cirurgicamente.
- D. O tipo em flexão (mecanismo da lesão) é o mais comum.
- E. O nervo mais comumente lesado no momento do trauma é o nervo ulnar.

QUESTÃO 6

Paciente pós-operatório de cirurgia da coluna torácica apresenta exame radiológico e drenagem de tórax abaixo.

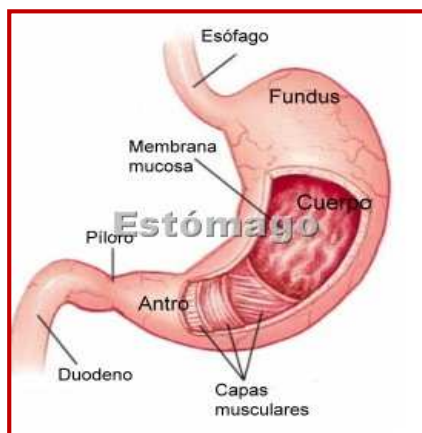
Qual é o diagnóstico?



- A. Derrame pleural septado.
- B. Derrame pleural inflamatório.
- C. Empiema pleural.
- D. Quilotórax.
- E. Hemotórax coagulado.

QUESTÃO 7

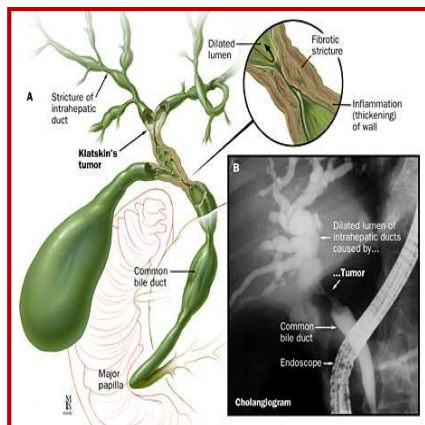
Sobre o câncer de corpo gástrico, é **CORRETO** afirmar :



- A. O ideal é a ressecção local endoscópica em jovens.
- B. Idealmente a gastrectomia total com curagem D2 estaria bem indicada.
- C. A radioterapia está geralmente indicada no pré-operatório.
- D. A melhor alternativa em um paciente hígido seria uma gastrectomia total com curagem D1.
- E. Nenhuma das alternativas anteriores.

QUESTÃO 8

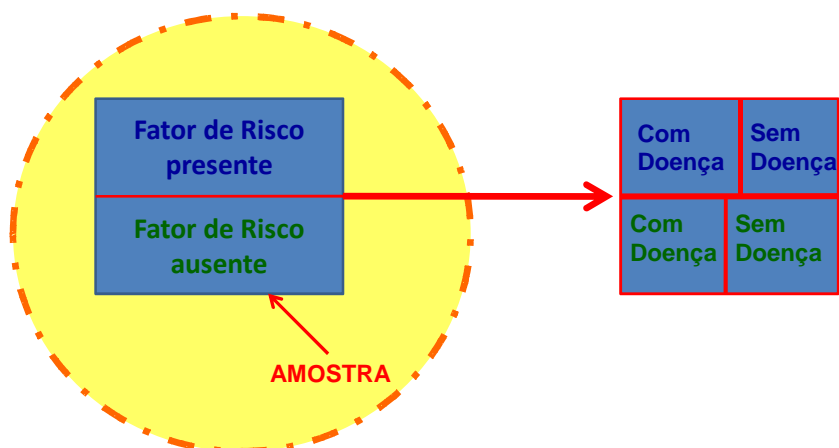
Sobre o tumor de *Klatskin*, é **CORRETO** afirmar:



- A. Por definição atinge a porção distal do colédoco.
- B. É de excelente prognóstico e geralmente ressecável.
- C. É uma indicação comum de transplante hepático.
- D. A hepaticojunostomia para o ducto do segmento III e a colocação de próteses intra-hepáticas são terapêuticas paliativas comuns no seu manejo.
- E. Todas estão incorretas.

QUESTÃO 9

Como se classifica este delineamento de pesquisa?



- A. Prospectivo; de Intervenção; Controlado.
- B. Retrospectivo; Observacional; Controlado.
- C. Instantâneo; Observacional; Não Controlado.
- D. Prospectivo; Observacional; Controlado.**
- E. Retrospectivo; de Intervenção; Não Controlado.

QUESTÃO 10

Como se chama este delineamento de pesquisa?

- A. Estudo de coorte prospectivo.
- B. Estudo de coorte retrospectivo.**
- C. Estudo de caso-controle.
- D. Estudo de dupla-coorte prospectivo.
- E. Estudo transversal.

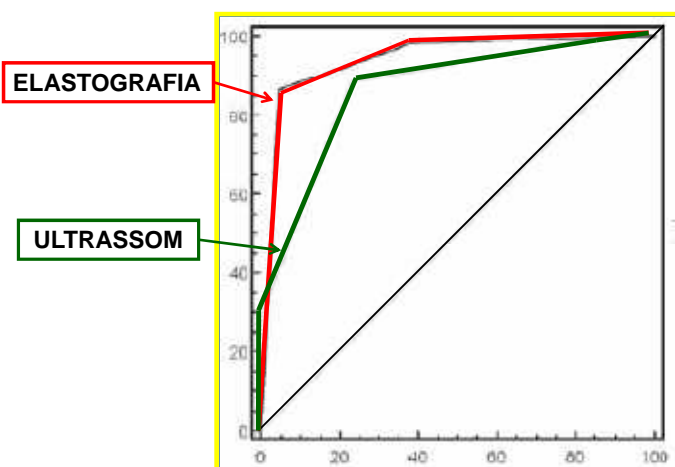
QUESTÃO 11

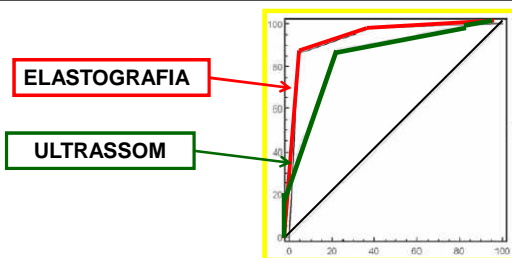
Qual é o cálculo estatístico utilizado neste tipo de estudo?

- A. Curvas de ROC.
- B. Prevalência.
- C. Incidência.
- D. Teste Qui-Quadrado.
- E. Kappa.

QUESTÃO 12

Uma Curva de ROC (Curvas Operadores Dependentes) para os testes de Elastografia e Ultrassom, está ilustrada na figura abaixo. Tendo em vista seu conhecimento a respeito do assunto responda:

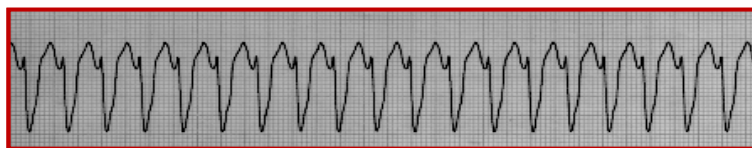




- A. O teste de ELASTOGRAFIA é mais sensível e mais específico que o teste de ULTRASSOM e inclui uma área muito maior sob sua curva.
- B. O teste de ULTRASSOM é mais sensível e mais específico do que o teste de ELASTOGRAFIA e inclui uma área muito maior sob sua curva.
- C. O teste de ULTRASSOM é mais sensível, e o teste de ELASTOGRAFIA é mais específico.
- D. O teste de ELASTOGRAFIA é mais sensível, e o teste de ULTRASSOM é mais específico.
- E. Os dois testes são equivalentes.

QUESTÃO 13

O seguinte traçado foi registrado em paciente masculino com queixa de palpitações, dor torácica tipo aperto e dispneia. Ao exame físico constataram-se níveis tensionais normais, presença de intensa congestão pulmonar e taquicardia à ausculta cardíaca.



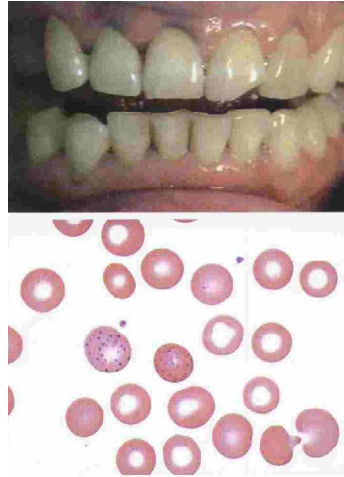
A conduta de escolha para o paciente em questão é:

- A. Amiodarona 300 mg em *bolus*.
- B. Amiodarona 150 mg em 10 minutos.
- C. Aplicação de choque sincronizado.
- D. Aplicação de choque não sincronizado.
- E. Adenosina 6 mg rápido.

QUESTÃO 14

Analise o caso clínico abaixo:

- 54 Anos. Anemia. Mialgia. Dor abdominal.
Trabalhava em indústria química na produção de cloreto de polivinil. Admitiu que não usava máscara de gás, violando as regras do serviço.
- Ao exame físico mostra uma linha escura em gengivas (foto).
Eritrócitos: 3.290.000/ul-
Hb: 9.8g/dl-VG: 31%.
Reticulócitos: 5.4% VCM: 91fl-
Ponteado basófilo eritrocitário (foto) MO: hiperplasia eritroide com 5% de sideroblastos em anel e ponteado basófilo em eritroblastos.

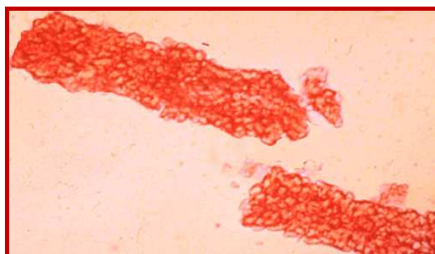


O diagnóstico mais provável é:

- A. Anemia ferropriva.
- B. Porfiria cutânea tarda.
- C. Intoxicação por benzeno.
- D. Intoxicação por organoclorados.
- E. Intoxicação por chumbo.

QUESTÃO 15

Este achado em um parcial de urina de um paciente com edema sugere:



- A. **Glomerulonefrite aguda.**
- B. Nefrite intersticial aguda.
- C. Necrose tubular aguda.
- D. Nefrolitíase obstrutiva.
- E. Síndrome nefrótica.

QUESTÃO 16

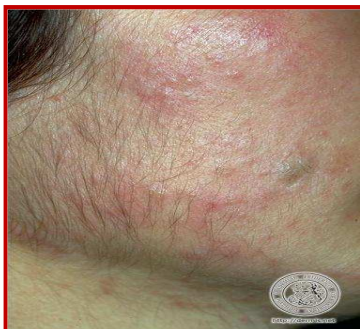Paciente feminina, 22 anos, casada há 2 anos, sem uso de anticoncepcional e com infertilidade, ciclos menstruais irregulares, aumento de peso – 15 Kg em 3 anos -, queda de cabelo. Refere tratamentos dietéticos sem sucesso. Nega galatorreia e nega patologias tireoidianas prévias ou como história familiar.

Exame físico: PA = 120x80 mmHg; FC = 76 bpm; Peso = 77Kg
E = 1,55 m; Cintura = 93 cm.

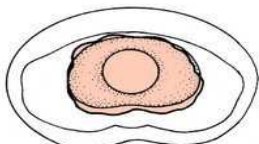
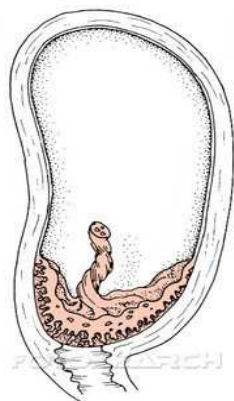
Fácies = *vide foto*.

Acanthose nigricans em região cervical e axilar, estrias brancas em abdômen.

Demais sp.



- A. S. de Cushing, tumor virilizante de adrenal e hiperplasia adrenal congênita-não clássica (HAC-NC) são hipóteses diagnósticas descartadas com a dosagem de cortisol basal dentro da normalidade.
- B. Em casos de S. dos ovários policísticos e HAC-NC, a relação LH/FSH ≥ 4 , na primeira, e 17-OH progesterona basal e pós-ACTH baixos , na segunda, dão o diagnóstico de cada uma das patologias.
- C. O hirsutismo idiopático, patologia grave, devido à atividade elevada da 5-alfa-redutase, leva a um quadro de virilização, e o diagnóstico diferencial se faz com tumor virilizante de suprarrenal.
- D. Para o diagnóstico diferencial , entre as diversas causas de hirsutismo, a dosagem de androgênios e SHBG, 17-OH-progesterona, LH, FSH, TSH, prolactina, perfil lipídico, glicemia, bem como insulina e ultrassom pélvico devem ser solicitados numa primeira investigação.
- E. A HAC-NC é uma causa mais comum de hirsutismo. Ocorre preferencialmente devido à deficiência de 3-beta-hidroxiesteroide desidrogenase, e seu tratamento é feito com o uso de glicocorticoide .



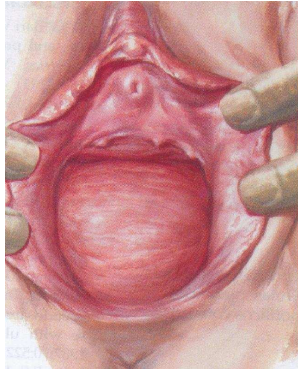
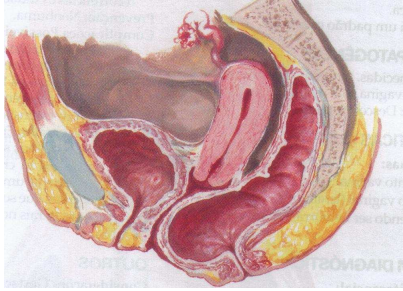
nu113022 fotosearch.com.br

QUESTÃO 17

Paciente GII PI dá entrada no C.O. em trabalho de parto com gestação de 39 semanas cronológicas e ecográficas. A dinâmica uterina é (40''40'')10' e o colo apresenta-se anterior e com 4 cm de dilatação.

Qual é a melhor conduta a ser tomada?

- A. Iniciar partograma e conduzir trabalho de parto.
- B. Iniciar ocitocina e romper bolsa.
- C. Reservar sangue e indicar CST.
- D. Solicitar cardiotocografia e dopplerfluxometria.
- E. Encaminhá-la para CST de emergência.



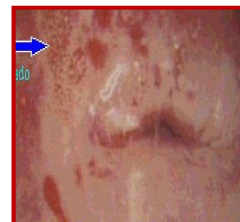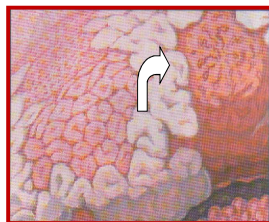
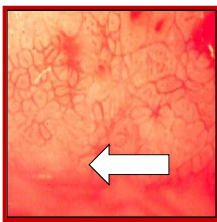
QUESTÃO 18

As opções a seguir são diagnósticos diferenciais desta patologia, **EXCETO**:

- A. Hematoma retovaginal.
- B. Enterocele.
- C. Câncer retal.
- D. Cisto de inclusão vaginal.
- E. **Prolapso uterino.**

QUESTÃO 19

As figuras ao lado representam anormalidades cervicais compatíveis com qual patologia à colposcopia?



- A. Lesão de baixo grau.
- B. Câncer cervical.
- C. ASCUS.
- D. AGUS.
- E. **Lesão de alto grau.**

QUESTÃO 20

O fórceps ao lado é utilizado em que situação?



38 cm 430.010

- A. Correção de assinclitismo e distócia de rotação.
- B. Cabeça derradeira.
- C. Parada da progressão do trabalho de parto com feto em plano positivo e em OP ou OS.
- D. Auxílio no desprendimento do pólo cefálico (alívio).
- E. Desproporção cefalopélvica.